· 论　著 ·

内镜下双向置管法治疗食管癌术后吻合口瘘的疗效及学习曲线

杨玉宇[1]，　黄伟钊[2]，　吴颖猛[2]，　丁信[1]

1. 中山市人民医院消化内科，广东 中山 528403；2. 中山市人民医院心胸外科，广东 中山 528403

摘要：目的　探讨对食管癌术后吻合口瘘采用内镜下双向置管法治疗的临床疗效。**方法**　选择 2017 年 8 月至 2020 年 10 月中山市人民医院收治的食管癌术后并发吻合口瘘患者 211 例进行回顾性研究，采取常规静脉营养支持及胃肠减压治疗的 105 例作为对照组，将在内镜下置入瘘腔引流管至瘘口、置入三腔营养管至空肠治疗的 106 例作为观察组。比较两组患者吻合口瘘愈合时间、恢复进食时间、住院时间和瘘口愈合率，及前白蛋白、白蛋白、血红蛋白、铁转蛋白等营养状态指标及生活质量（SF-36 量表）。根据累积和分析（CUSUM）法将观察组患者分为学习提高阶段（$n=60$）和熟练掌握阶段（$n=46$），分析其吻合口瘘愈合时间及住院时间随手术例数增多的变化趋势。**结果**　与对照组比较，观察组患者瘘口愈合时间、恢复进食时间及住院时间显著降低，瘘口愈合率、SF-36 量表评分及前白蛋白、白蛋白、血红蛋白及转铁蛋白等水平显著增高（$P<0.01$）。熟练掌握阶段患者瘘口愈合时间、恢复进食时间、住院时间、疼痛评分及体力恢复情况评分均显著低于学习提高阶段（$P<0.01$）。**结论**　内镜下双向置管法治疗食管癌术后吻合口瘘，安全有效，可显著提高瘘口愈合率，完成 60 例后可熟练掌握该术式。

关键词：双向置管法；食管癌；吻合口瘘；白蛋白；血红蛋白；学习曲线

中图分类号：R735.1　**文献标识码：**A　**文章编号：**1674-8182(2023)02-0191-05

Clinical effect and learning curve of endoscopic two-way catheterization on anastomotic fistula after esophageal cancer surgery

YANG Yu-yu*, HUANG Wei-zhao, WU Ying-meng, DING Xin

** Department of Gastroenterology, Zhongshan People's Hospital, Zhongshan, Guangdong 528403, China*

Abstract: Objective　To investigate the clinical effect of endoscopic two-way catheterization in the treatment of anastomotic fistula after esophageal cancer surgery. **Methods**　From August 2017 to October 2020, 211 patients with postoperative anastomotic fistula of esophageal cancer treated in Zhongshan People's Hospital were selected for retrospective study. The 105 patients treated with routine intravenous nutritional support and gastrointestinal decompression were served as control group. The 106 patients placed with fistula drainage tube to the fistula mouth and three lumen nutritional tube to the jejunum under endoscopy was served as observation group. The fistula healing time, recovery eating time, hospital stays, clinical cure rate of the anastomotic fistula, nutritional status indexes (prealbumin, albumin, hemoglobin and transferrin) and the quality of life (SF-36 scale) were compared between two groups. According to CUSUM method, all cases were divided into learning improvement stage ($n=60$) and mastery stage ($n=46$), the change trend of anastomotic fistula healing time and hospital stay in the observation group with the increase of the number of surgical cases was analyzed. **Results**　Compared with the control group, the fistula healing time, recovery eating time and hospital stays in the observation group were significantly reduced, and the clinical cure rate of the anastomotic fistula, SF-36 scale score and nutritional status indexes such as prealbumin, albumin, hemoglobin and transferrin were significantly increased ($P<0.01$). The fistula healing time, recovery eating time and hospital stays, pain

DOI：10.13429/j.cnki.cjcr.2023.02.040

基金项目：2021 年度中山市第一批社会公益与基础研究项目（2021B1014）

出版日期：2023-02-20

score and physical recovery score of patients in the mastery stage were significantly lower than those in the learning improvement stage(P<0.01). **Conclusions**　Endoscopic two-way catheterization is safe and effective in the treatment of postoperative anastomotic fistula of esophageal cancer, 60 cases can master the operation and improve the clinical curative effect.

Keywords: Two-way catheterization; Esophageal cancer; Anastomotic fistula; Albumin; Hemoglobin; Learning curve

Fund program: The First Batch of Social Welfare and Basic Research Projects in Zhongshan in 2021(2021B1014)

吻合口瘘是食管癌切除术后常见的严重并发症之一,是导致手术失败和患者死亡的重要影响因素[1]。目前临床上通常采用引流、换药、抗炎及营养支持等方式治疗食管癌术后吻合口瘘[2-3]。足够的营养支持是瘘口愈合的关键,常规的全肠外营养支持疗法因为营养要素较不全面,常常会引发机体免疫功能缺陷,而引流通畅是治疗吻合口瘘最重要的手段,将引流管置于瘘口处进行持续负压吸引是最直接的引流方式,内镜下置入三腔营养管,在保证足够肠内营养的同时,可做到肠胃减压及瘘口引流,从而促进吻合口的愈合,改善患者预后[4-5]。本研究回顾性分析行食管癌术后并发吻合口瘘患者的临床资料,评价内镜下双向置管法治疗吻合口瘘的临床疗效并探讨其学习曲线。现报道如下。

1　资料与方法

1.1　一般资料　选择 2017 年 8 月至 2020 年 10 月中山市人民医院收治的食管癌术后并发吻合口瘘患者 211 例进行回顾性研究,其中男性 173 例,女性 38 例,中位年龄 60(48~76)岁,所有患者均通过胃镜检查确诊,瘘口直径为 0.5~2.2 cm;吻合口类型:食管胃吻合口—胸腔瘘 92 例,纵隔瘘 74 例,胸腔纵隔混合瘘 45 例。采用随机数字表法将患者分为对照组(n=105)和观察组(n=106)。本研究经医院伦理委员会审查批准,纳入患者均知情并签署知情同意书。

1.2　手术方法　对照组采取常规静脉营养支持及胃肠减压治疗。观察组患者鼻腔喷洒利多卡因、口服达克罗宁胶浆进行表面麻醉,经鼻插入鼻胃镜至十二指肠降部,经活组织检查孔将黄斑马导丝送至空肠。再次插入鼻胃镜观察置管位置,将无色-白色连接处置于幽门处即可确定三腔营养管的喂养腔头端位于空肠,胃肠减压吸引腔及压力调节腔位于胃腔内,撤出导丝,鼻胃镜退至食管胃吻合口瘘处,仔细观察瘘口深度,必要时胃镜头端可进入瘘口观察。置入导丝至瘘口内,撤出鼻胃镜,经导丝置入引流管,再次插入鼻胃镜观察引流管置入位置,保证所留侧孔在瘘口内,调整好位置后,撤出导丝及鼻胃镜。瘘口引流管接负压吸引装置持续负压吸引,负压的压力不可过大,避免吸附侧壁黏膜后堵塞引流管导致引流不畅,必要时可经引流管注入 0.9%NaCl 溶液冲洗瘘口,负压吸引出冲洗液,经三腔营养管喂养腔定时灌注温度适宜的肠内营养液,随后可缓慢增加饮食种类及注入量,病情稳定后出院。

1.3　研究指标　观察并记录两组患者吻合口瘘愈合时间、恢复进食时间、住院时间及瘘口愈合率,比较两组患者前白蛋白、白蛋白、血红蛋白、铁转蛋白等营养状态指标,采用中文版简明健康状况调查表(SF-36 量表)判断两组患者治疗前后的生活质量,评分越高表明生活质量越高。采用美国东部肿瘤协作组体力状况评分(ECOG-PS)评价患者体力恢复状态,以此作为患者对治疗耐受程度的指标,0 级活动能力完全正常;1 级除从事重体力活动外能力正常;2 级已丧失工作能力但可生活自理;3 级仅可部分自理,需卧床或坐轮椅;4 级生活完全不能自理,长期卧床;5 级死亡。采用视觉模拟评分(VAS)评估患者治疗期间的疼痛程度,评分越高则疼痛感越剧烈。

1.4　累积和分析(cumulative sum analysis, CUSUM)法　CUSUM 法指时间加权控制图法,此方法将样本的变化转变为每个值与平均值差异的累积总和,反映每个数据的离均差和连续变化趋势,从而直观地描述学习曲线。

1.5　统计学方法　数据分析采用 SPSS 22.0 软件。计数资料采用例(%)表示,组间对比采用χ^2 检验;符合正态分布的计量资料采用 $\bar{x}\pm s$ 表示,两组间比较采用独立样本 t 检验,组内比较采用配对 t 检验。检验水准 α=0.05,双侧检验。

2　结　果

2.1　一般资料比较　对照组和观察组患者性别、年龄、肿瘤分期及瘘口直径等一般资料比较,差异无统计学意义(P>0.05)。见表 1。

2.2　临床指标比较　与对照组比较,观察组患者瘘口愈合时间、恢复进食时间及住院时间显著降低,瘘口愈合率显著增加,差异有统计学意义($P<0.01$)。见表 2。

2.3　营养状态指标比较　与对照组比较,观察组患者前白蛋白、白蛋白、血红蛋白及转铁蛋白等营养状态指标水平显著增加,差异有统计学意义($P<0.01$)。见表 3。

2.4　治疗前后 SF-36 量表分值比较　对照组和观察组患者治疗前 SF-36 评分比较,差异无统计学意义($P>0.05$);治疗后,两组患者 SF-36 评分均增加,且观察组高于对照组,差异有统计学意义($P<0.01$)。见表 4。

2.5　手术量影响分析　采用 CUSUM 分析法对观察组患者术后瘘口愈合时间及住院时间进行拟合,患者瘘口愈合时间及住院时间呈逐渐缩短的趋势,瘘口愈合时间及住院时间在完成 60 例后其波动幅度逐渐缩小(图 1),以 60 例为界,分为学习提高阶段(60 例)和熟练掌握阶段(46 例)。

2.6　观察组两阶段患者临床资料比较　观察组学习提高阶段和熟练掌握阶段患者术前资料如性别、年龄、瘘口直径、病理类型、临床分期、吻合口瘘类型及发病部位比较,差异无统计学意义($P>0.05$)。但熟练掌握阶段治疗的患者瘘口愈合时间、恢复进食时间及住院时间、疼痛评分及体力恢复情况评分均显著低于学习提高阶段,差异具有统计学意义($P<0.01$),且瘘口愈合率有所提高,但差异无统计学意义($P>0.05$)。见表 5。

表 1　两组患者一般资料比较

Tab. 1　Comparison of general data between two groups

组别	例数	男性(例)	年龄(岁,$\bar{x}\pm s$)	肿瘤分期(例)				瘘口直径(cm,$\bar{x}\pm s$)
				Ⅰ	Ⅱ	Ⅲ	Ⅳ	
对照组	105	89	61.75±12.94	14	35	54	2	1.52±0.43
观察组	106	84	62.53±11.48	17	31	55	3	1.58±0.57
χ^2/t 值		1.087	0.462		0.737			0.861
P 值		0.297	0.645		0.864			0.390

表 2　两组患者临床指标比较

Tab. 2　Comparison of clinical indexes between two groups

组别	例数	瘘口愈合时间(d,$\bar{x}\pm s$)	恢复进食时间(d,$\bar{x}\pm s$)	住院时间(d,$\bar{x}\pm s$)	瘘口愈合[例(%)]
对照组	105	18.38±4.21	19.13±5.62	32.72±5.49	74(70.48)
观察组	106	12.56±3.28	13.18±6.31	21.54±6.15	92(86.79)
t 值		11.175	7.215	13.896	9.315
P 值		<0.001	<0.001	<0.001	0.002

表 3　两组患者营养状态指标比较　($\bar{x}\pm s$)

Tab. 3　Comparison of nutritional status indexes between two groups　($\bar{x}\pm s$)

组别	例数	前白蛋白(mg/L)	白蛋白(g/L)	血红蛋白(g/L)	转铁蛋白(g/L)
对照组	105	313.92±113.75	34.19±11.67	91.75±10.43	2.37±0.65
观察组	106	362.65±143.74	42.88±12.34	105.93±13.28	3.49±1.25
t 值		2.724	5.243	8.605	8.146
P 值		0.007	<0.001	<0.001	<0.001

表 4　两组患者治疗前后 SF-36 评分比较　(分,$\bar{x}\pm s$)

Tab. 4　Comparison of SF-36 score between two groups before and after treatment　(point, $\bar{x}\pm s$)

组别	例数	治疗前	治疗后
对照组	105	53.29±10.67	61.53±12.68[a]
观察组	106	52.95±10.22	76.35±12.49[a]
t 值		0.236	8.553
P 值		0.814	<0.001

注:与本组治疗前比较,[a]$P<0.01$。

表 5　观察组学习提高阶段和熟练掌握阶段临床资料比较

Tab. 5　Comparison of clinical data between learning improvement stage and proficiency stage in observation group

项目	学习提高阶段(n=60)	熟练掌握阶段(n=46)	χ^2/t 值	P 值
术前资料				
男性[例(%)]	49(81.67)	35(76.09)	0.493	0.483
年龄(岁,$\bar{x}\pm s$)	59.82±12.15	61.33±10.98	0.661	0.512
瘘口直径(cm,$\bar{x}\pm s$)	1.49±0.51	1.56±0.55	0.677	0.502
病理类型[例(%)]				
腺癌	20(33.33)	12(26.09)		
鳞癌	38(63.33)	33(71.74)	0.851	0.653
腺鳞癌	2(3.34)	1(2.17)		
病理分期[例(%)]				
Ⅰ	11(18.33)	6(13.04)		
Ⅱ	19(31.67)	12(26.09)	1.581	0.664
Ⅲ	28(46.67)	27(58.70)		
Ⅳ	2(3.33)	1(2.17)		
吻合口瘘类型[例(%)]				
纵隔瘘	17(28.33)	14(30.43)		
食管胃吻合口-胸腔瘘	32(53.33)	23(50.00)	0.116	0.944
胸腔纵隔混合瘘	11(18.34)	9(19.57)		
发病部位[例(%)]				
贲门	28(46.67)	24(52.17)	0.316	0.574
中下段	32(53.33)	22(47.83)		
术后资料				
瘘口愈合时间(d,$\bar{x}\pm s$)	13.21±2.57	9.86±1.98	7.327	<0.001
恢复进食时间(d,$\bar{x}\pm s$)	12.68±4.52	10.06±5.15	2.784	0.008
住院时间(d,$\bar{x}\pm s$)	18.58±3.65	14.69±2.83	5.979	<0.001
疼痛评分($\bar{x}\pm s$)	6.58±3.42	3.97±1.47	4.840	<0.001
体力恢复情况评分($\bar{x}\pm s$)	2.87±0.98	2.11±0.82	4.242	<0.001
瘘口愈合[例(%)]	50(83.33)	42(91.30)	1.443	0.230

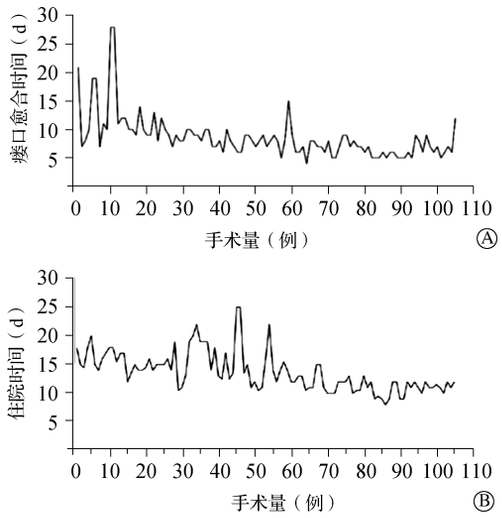

注：A 为瘘口愈合时间；B 为住院时间。

图 1　观察组不同阶段瘘口愈合时间、住院时间随手术例数变化趋势

Fig. 1　The change trend of fistula healing time and hospitalization time with the number of surgical cases in observation group

3　讨　论

食管癌术后吻合口瘘是在患者行食管癌切除术后食管与空肠、胃以及结肠等代食管空腔脏器的吻合口出现外溢的消化道内容物，其主要与术者操作技术、局部感染及吻合口愈合不良有关[6-8]。目前临床上主要采取及时引流、抑制胃酸分泌、营养支持治疗以及抗感染治疗等[9]。但对于呼吸衰竭及肺部感染的重症患者，无法接受传统的空肠造瘘以及外科引流手术或 X 造影。目前常用的营养支持方法主要是肠外营养与肠内营养[10]。由于食管癌术后吻合口瘘患者通常无胃肠功能障碍，因此相比于肠外营养，肠内营养可维持肠道轴膜的屏障功能，地域细菌入侵，具有吸收全面、并发症少等优势[11]。

术后并发吻合口瘘的食管癌患者通常存在免疫功能降低和营养不良的情况，因此采取肠内营养支持至关重用。本研究观察组患者均在内镜下放置瘘腔引流管及三腔营养管，在保证引流通畅的情况下，经三腔营养管灌入肠内营养液，瘘腔引流管持续负压吸引可保证通常的引流效果，从而保证患者维持良好的营养状况，加速患者胃肠功能恢复，缓解肠黏膜的水肿程度，促进机体对营养的吸收、代谢调节及肝脏合成蛋白，确保患者术后禁食期可获得机体所必须的蛋白质和能量，促进胶原纤维的合成及瘘口愈合[12-13]。

此外，经三腔营养管的营养腔可保证胃内无消化液返流至吻合口，并维持肠道的正常生理功能，有效预防肠道细菌易位和黏膜萎缩，从而降低输液量[14]。传统的 X 线透视虽能较好地定位引流位置，但由于患者正常的解剖结构遭到破坏，导致插管时间延长，且 X 线的长期照射易对医务人员的健康造成不良影响[15]。胃镜引导下不仅可以确定瘘口的位置及大小，加之柔软的引流管和具有一定硬度的管芯，术者在调整引流管方向时可更好地受力，从而准确放置引流管，确保最大程度地对脓液进行引流，避免分泌物污染吻合口，缩短愈合时间[16-17]。在本研究中，观察组患者瘘口愈合时间、恢复进食时间及住院时间显著降低，瘘口愈合率显著增加，表明内镜下双向置管法治疗食管癌术后吻合口瘘疗效确切，与郭斌等[18]的研究结果一致。此外，本研究还表明，观察组患者前白蛋白、白蛋白、血红蛋白、转铁蛋白等营养状态指标水平及 SF-36 量表评分较对照组显著增加，提示该方法可显著改善患者营养状态及生活质量，具有较高的临床应用价值，主要是因为该方法可准确找到瘘口和瘘道位置，并充分利用介入技术将瘘腔负压引流管准确置入到瘘腔下极，进行负压吸引，鼻腔管细小柔软不易堵塞，可做到持续引流，从而加速瘘口愈合，恢复营养状态。

本研究结果显示，观察组患者瘘口愈合时间及住院时间呈逐渐缩短的趋势，在完成 60 例治疗后其波动幅度逐渐缩小。内镜下双向置管法治疗食管癌术后吻合口瘘具有明显的学习曲线，熟练掌握阶段患者瘘口愈合时间、恢复进食时间及住院时间、疼痛评分及体力恢复情况评分均显著低于学习提高阶段组，且瘘口愈合率有所提高。即度过学习曲线后，手术在多方面更加稳定和成熟，从而使患者获得更优的术后疗效。根据笔者的临床研究及实践认为，双向置管法的难度主要在于瘘口深度的判断和引流管负压大小的掌握，建议临床医师在有一定病例基础后再尝试该术式，并在术前做好充分评估，有病例操作基础后再返回第二课程学习，总结经验教训，以缩短患者术后康复时间。

综上所述，内镜下双向置管法治疗食管癌术后吻合口瘘安全有效，且该治疗方式存在明显的学习时间曲线，术者经过 60 例实践后可使手术操作操作更加稳定和成熟。

利益冲突　无

参考文献

[1]　Verstegen MHP, Slaman AE, Klarenbeek BR, et al. Outcomes of patients with anastomotic leakage after transhiatal, McKeown or ivor

lewis esophagectomy: a nationwide cohort study[J]. World J Surg, 2021, 45(11): 3341-3349.

[2] Chevallay M, Jung M, Chon SH, et al. Esophageal cancer surgery: review of complications and their management[J]. Ann N Y Acad Sci, 2020, 1482(1): 146-162.

[3] Oesophago-Gastric Anastomosis Study Group on behalf of the West Midlands Research Collaborative. Rates of anastomotic complications and their management following esophagectomy: results of the oesophago-gastric anastomosis audit(OGAA)[J]. Ann Surg, 2022, 275(2): e382-e391.

[4] 黄国金,张王山,陈仕林,等.经鼻-瘘口置管治疗食管癌术后胸内吻合口瘘的疗效[J].江苏医药,2018,44(3):344-345.
Huang GJ, Zhang WS, Chen SL, et al. Curative effect of intrathoracic anastomotic fistula after esophageal cancer operation treated by nasal fistula catheterization [J]. Jiangsu Med J, 2018, 44(3): 344-345.

[5] 徐义军,张文杰.消化道吻合口瘘内镜微创治疗的现状及进展[J].中国普通外科杂志,2019,28(4):491-497.
Xu YJ, Zhang WJ. Endoscopic minimally invasive treatment of gastrointestinal anastomotic fi stula: current status and progress[J]. Chin J Gen Surg, 2019, 28(4): 491-497.

[6] Zhang MZ, Lin YW, Xie W, et al. The multidisciplinary management of recurrent tracheoesophageal fistula after esophageal atresia: experience with 135 cases from a tertiary center[J]. J Pediatr Surg, 2021, 56(11): 1918-1925.

[7] 王艳丽,谢霞,周建云,等.OTSC 吻合夹在内镜下治疗食管癌术后吻合口瘘中的应用[J].局解手术学杂志,2019,28(4):299-302.
Wang YL, Xie X, Zhou JY, et al. Application of over-the-scope clip in the endoscopic treatment for anastomotic leakage after esophagectomy of esophageal cancer[J]. J Reg Anat Oper Surg, 2019, 28(4): 299-302.

[8] 耿倩倩,王倩,陈思佳,等.三种不同引流方式对食管癌术后颈部吻合口瘘引流效果的研究[J].现代肿瘤医学,2020,28(9):1451-1454.
Geng QQ, Wang Q, Chen SJ, et al. The effect of three different drainage methods on cervical anastomotic fistula drainage after esophageal cancer surgery[J]. J Mod Oncol, 2020, 28(9): 1451-1454.

[9] 王晓兵,张湛,张琳琳.持续冲洗引流对食管癌术后吻合口瘘疗效和炎症的影响[J].安徽医药,2021,25(5):1016-1019.
Wang XB, Zhang Z, Zhang LL. Effect of continuous drainage of thoracic cavity on the efficacy and inflammation of patients with anastomotic leakage after esophageal cancer operation[J]. Anhui Med Pharm J, 2021, 25(5): 1016-1019.

[10] 孙超,石维平,束余声,等.经食管裂孔留置纵隔引流对胸腹腔镜食管癌术后吻合口瘘的影响[J].实用医学杂志,2019,35(14):2352-2354.
Sun C, Shi WP, Shu YS, et al. Effect of trans-esophageal hiatus-mediastinal drainage on anastomotic leakage after thoracoscopic laparoscopic esophagectomy [J]. J Pract Med, 2019, 35(14): 2352-2354.

[11] 张海霖,张含凤,江格非,等.全程营养管理对食管癌同步放化疗患者肠内营养干预的效果分析[J].重庆医学,2019,48(9):1594-1596.
Zhang HL, Zhang HF, Jiang GF, et al. Effect of whole course nutrition management on enteral nutrition intervention in patients with esophageal cancer undergoing concurrent radiotherapy and chemotherapy [J]. Chongqing Med, 2019, 48(9): 1594-1596.

[12] 冯雁康,崔明,何芸,等.改良内镜引导下三腔喂养管置管法的临床应用[J].中华胃肠外科杂志,2019,22(1):79-84.
Feng YK, Cui M, He Y, et al. Establishment and clinical application of modified endoscopic freka trelumina placement[J]. Chin J Gastrointest Surg, 2019,22(1):79-84.

[13] 任明仕,郭俊唐,刘铄,等.上消化道重建术后早期三腔营养管空肠营养对自然杀伤细胞表达水平的影响[J].现代肿瘤医学,2021,29(20):3577-3580.
Ren MS, Guo JT, Liu S, et al. The effective of post operative early enteral nutrition support method by triantrum tube on natural killer cell´ function of patients with upper gastrointestional cancer[J]. J Mod Oncol, 2021, 29(20): 3577-3580.

[14] 王婷婷,余鸿,张烨,等.经三腔喂养管行肠内营养治疗对胰十二指肠切除术后患者营养状况及胰腺功能的影响[J].广西医学,2020,42(22):2898-2901,2912.
Wang TT, Yu H, Zhang Y, et al. Effect of enteral nutrition therapy via three-lumen gastrojejunal tube on nutritional status and pancreatic function of patients after pancreaticoduodenectomy[J]. Guangxi Med J, 2020, 42(22): 2898-2901, 2912.

[15] 陈晨,莫然.食管癌术后吻合口瘘患者肠内外营养的比较[J].东南大学学报(医学版),2020,39(3):270-273.
Chen C, Mo R. Clinical outcomes of enteral nutrition versus parenteral nutrition for 56 patients with anastomotic fistula after esophagectomy for esophageal cancer: a retrospective analysis [J]. J Southeast Univ Med Sci Ed, 2020, 39(3): 270-273.

[16] 邵书珍,钱骏.食管癌术后吻合口瘘的影像学诊断进展[J].局解手术学杂志,2021,30(2):181-184.
Shao SZ, Qian J. Progress in imaging diagnosis of anastomotic leakage after esophageal carcinoma surgery[J]. J Reg Anat Oper Surg, 2021, 30(2): 181-184.

[17] 陈桂荣,何家贤,黄俊,等.DSA 下放置记忆合金支架对食管吻合口瘘及狭窄治疗效果的影响[J].解放军预防医学杂志,2019,37(9):190-191,195.
Chen GR, He JX, Huang J, et al. Effect of memory alloy stent placed under DSA on the treatment of esophageal anastomotic fistula and stenosis [J]. J Prev Med Chin People's Liberation Army, 2019, 37(9): 190-191, 195.

[18] 郭斌,樊宇芳,李二峰,等.内镜下双置管法治疗食管胃吻合口瘘效果观察[J].肿瘤研究与临床,2021,33(5):378-379.
Guo B, Fan YF, Li EF, et al. Efficacy observation of esophagogastric anastomotic fistula treated by double catheterization under endoscope [J]. Cancer Res Clin, 2021, 33(5): 378-379.

收稿日期:2022-06-29　**修回日期**:2022-08-12　**编辑**:石嘉莹