

胎儿静脉导管缺失产前超声诊断 1 例并文献复习

计春敏, 李美玲, 骆文香, 钱维源, 冯杰

中国人民解放军第四五四医院特诊科, 江苏 南京 210002

摘要: **目的** 评估产前超声诊断胎儿静脉导管缺失的临床意义。**方法** 采用动态三维彩超观察胎儿静脉导管缺失超声表现并进行相关文献回顾性分析。**结果** 动态三维超声诊断胎儿静脉导管缺失 1 例, 胎儿先天性心脏病, 室间隔缺损, 心胸比增大, 胎儿经引产证实存在上述异常。通过文献检索, 总共报道了 196 例, 在所有报道的案例中, ADV 合并心脏畸形、心外畸形占 65.3%, ADV 合并非整倍体染色体核型异常占 17.3%。**结论** 胎儿静脉导管缺失常合并畸形和染色体异常。

关键词: 动态三维超声; 胎儿静脉导管缺失; 产前超声诊断

中图分类号: R 445.1 R 714.5 **文献标识码:** B **文章编号:** 1674-8182(2017)05-0687-02

胎儿静脉导管(ductus venosus, DV)是胎儿期连接肝脏而产生的静脉,位于肝脏内,连接脐静脉与下腔静脉,把富氧血经胎盘、脐静脉、静脉导管、下腔静脉入右心房,然后经卵圆孔入左心系统,供应胎儿大脑和心脏^[1],在胎儿血液循环中发挥着重要作用。静脉导管缺如(agenesis of the ductus venosus, ADV)是一种临床较罕见的胎儿畸形,分为脐静脉肝内连接或脐静脉肝外静脉连接两种类型。笔者经动态三维彩超检测出 1 例 ADV,脐静脉为肝外走向。现报告如下。

1 资料与方法

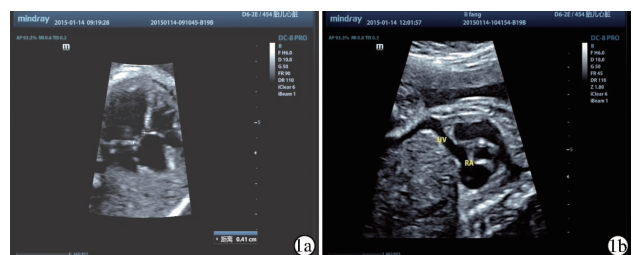
1.1 一般资料 孕妇,32 岁,孕 24⁺²周,初产,来我院做动态三维超声检查。

1.2 仪器与方法 采用 GE Voluson 730 彩色多普勒超声诊断仪,探头频率 3.5~5.0 MHz。孕妇取仰卧位或侧卧位,充分暴露腹部按照头颈、颜面、脊柱、胸腔、腹部及四肢医学顺序,对胎儿各系统器官进行全面细致检查。四腔心切面加胎儿头侧偏转法筛查胎儿心脏畸形,取左右心室流出道切面及主、肺动脉长轴切面、主动脉弓切面、大动脉短轴切面、动脉导管弓切面、三血管平面、三血管气管平面观察血管排列关系、血管内径、血管数目及相对气管位置,并叠加彩色多普勒血流显像观察血管内部的血流方向和性质。

2 结果

2.1 超声测值 双顶径 62 mm,头围 223 mm,腹围 203 mm,双侧股骨长 44 mm,双侧肱骨长 41 mm,羊水

指数 135 mm,胎心率 133 次/min,心律齐,脐动脉搏动指数(PI):1.34,阻力指数(RI):0.79,收缩期峰值流速/舒张末期流速(S/D):4.71。超声结构描述:胎儿颅脑、颜面、胃泡、膀胱、双肾、脊柱、四肢未见明显异常。心尖指向左侧胸腔,心胸比约 0.64。四腔心切面可见,左右心室流出道显示清晰,三血管可显示,室间隔回声失落约 2.7 mm,二尖瓣前后叶开放受限,三尖瓣瓣膜距离十字交叉处约 4.1 mm,闭合不良,CDFI:三尖瓣下见明显的反流血流信号(图 1a)。脐血管 3 条,两条脐动脉沿着胎儿后腹壁汇入髂动脉,脐静脉从脐带插入处沿着胎儿前腹壁直接汇入右心房,静脉导管回声未探及(图 1b)。胎盘附着于子宫左侧壁,胎盘 0 级,厚 37 mm。超声提示:(1)宫内妊娠,单活胎,胎儿大小相当于 24⁺²周;(2)胎儿脐静脉走行异常,静脉导管缺失;(3)胎儿先天性心脏病,室间隔缺损,心胸比增大;(4)脐血流 S/D 比值增高。



注:1a:心胸比增大,三尖瓣瓣膜距离十字交叉处 4.1 mm;1b:脐静脉从前腹壁经过肝脏表面直接回流到右心房。

图 1 胎儿心脏动态三维超声图像

2.2 文献检索 ADV 英文文献总共报道了 169 例,中文文献总共报道了 27 例(包括本文报道的 1 例),共 196 例。ADV 分为两种类型,一种为脐静脉肝内走向,另一种为脐静脉肝外走向。ADV 常合并心脏畸形、心外畸形、染色体核型异常、水肿等,这也是导

致胎死宫内或出生后死亡的主要原因。根据文献统计,ADV 合并心脏畸形,心外畸形 128 例,占报道总数的 65.3%,ADV 合并非整倍体染色体核型异常 34 例,占报道总数的 17.3%。

3 讨论

ADV 由 Platauf 于 1888 年首次报道^[2],其是一种罕见的胎儿发育异常,通过文献检索,英文文献总共报道了 169 例,中文文献总共报道了 27 例。其中,孤立性 ADV 案例较少,ADV 通常合并心脏畸形、心外畸形、染色体核型异常等。在所报道的案例中,ADV 合并心脏畸形、心外畸形占 65.3%,ADV 合并非整倍体染色体核型异常占 17.3%。需要指出的是,ADV 合并非整倍体染色体核型异常可能实际高于 17.3%,因为部分 ADV 案例并未进行染色体核型分析^[3-10]。

DV 是胎儿期连接肝脏而产生的静脉,位于肝脏内,连接脐静脉与下腔静脉,把富氧血经胎盘、脐静脉、静脉导管、下腔静脉入右心房,然后经卵圆孔入左心系统,供应胎儿大脑和心脏^[1],在胎儿血液循环中发挥着重要作用。DV 通常于出生后数周内闭锁为静脉韧带。ADV 的形成与胎儿宫内静脉系统发育异常有关。胎儿静脉系统发育异常的原因可能是胎儿静脉形成、吻合失败或已形成的胎儿静脉发生继发性闭合。当 ADV 时,脐静脉的走向分为两种类型,一种为肝内走向,脐静脉与门静脉相连,导致肝窦高灌注,严重时致胎儿积水;另一种为肝外走向,脐静脉与髂内静脉、下腔静脉、肝右静脉或肾静脉相连,进入右心房,极少数直接进入左心房或冠脉窦^[2-3]。来自胎盘的富氧血经脐静脉全部直接回流至心脏,胎儿心脏前负荷增大,心脏肥大,充血性心衰风险增加^[2-3]。因此,ADV 的预后取决于脐静脉血流进入体静脉循环的途径;是否合并有其他畸形;是否存在血流动力学的改变。孤立性 ADV 的预后和连接管道的管径有关,如果连接管道较宽,则容易出现胎儿心脏扩大、心力衰竭、水肿等,预后较差;相反,如果连接管道较细,能够限制血流,预后较好。ADV 合并心脏畸形、心外畸形、染色体核型异常和水肿,往往预后差^[2-3]。笔者报道的本例 ADV,脐静脉为肝外走向,脐静脉从前腹壁经过肝脏表面直接回流到右心房,心胸比增大,S/D 比值增高,提示心脏肥大,宫内缺氧,存在心衰风

险。此外,合并室间隔缺损。胎儿经引产证实存在上述异常。因此,产前诊断发现胎儿 ADV 应同时仔细检查胎儿是否同时合并有其他畸形,并建议对胎儿进行染色体核型分析,以便对胎儿进行全面的评估。

1991 年 B 型超声波首次成功地诊断胎儿 ADV,但由于常规二维超声仅能提供断层图像,观察血管走向及血管之间的连接关系,需要操作者具备深厚的解剖基础与娴熟的手法才能完成观察。动态三维超声在二维超声基础上加上时间因素,能进行实时三维扫描跟踪观察目标,在容积内自由选择切面,同时实时显示 3 个相互垂直平面和 1 个重建的 3D 图像,同时彩色多普勒高分辨血流成像 (high definition flow, HD-flow) 技术使胎儿期脐静脉的走行路径和引流终端的整体显示优于传统超声,更易于操作者了解脐静脉走行及其连接部位,使临床准确诊断 ADV 进一步提高。

参考文献

- [1] Kiserud T. The ductus venosus[J]. *Semin Perinatol*, 2001, 25(1): 11-20.
- [2] Paltauf R. Ein fall von mangel des ductus venosus arantii[J]. *Wien Klin Wochenschr*, 1888, 7: 127-131.
- [3] Staboulidou I, Pereira S, Cruz Jde J, et al. Prevalence and outcome of absence of ductus venosus at 11(+0) to 13(+6) weeks[J]. *Fetal Diagn Ther*, 2011, 30(1): 35-40.
- [4] Berg C, Kamil D, Geipel A, et al. Absence of ductus venosus-importance of umbilical venous drainage site[J]. *Ultrasound Obstet Gynecol*, 2006, 28(3): 275-281.
- [5] Shen O, Valsky DV, Messing B, et al. Shunt diameter in agenesis of the ductus venosus with extrahepatic portosystemic shunt impacts on prognosis[J]. *Ultrasound Obstet Gynecol*, 2011, 37(2): 184-190.
- [6] Acherman RJ, Rollins RC, Castillo WJ, et al. Stenosis of alternative umbilical venous pathways in absence of the ductus venosus[J]. *J Ultrasound Med*, 2010, 29(8): 1227-1231.
- [7] Hofmann SR, Heilmann A, Häusler HJ, et al. Agenesis of the ductus venosus - A case with favorable outcome after early signs of cardiac failure[J]. *J Clin Ultrasound*, 2013, 41(3): 187-190.
- [8] 张焯,谷孝艳,孙琳,等. 静脉导管缺如并脐静脉异常连接产前超声心动图表现[J]. *中国医学影像技术*, 2015, 31(7): 1066-1070.
- [9] 尤淑艳,荆春丽,于媛媛. 产前超声诊断胎儿静脉导管缺如 2 例[J]. *中国医学影像学杂志*, 2015(9): 709, 713.
- [10] 李晶. 产前超声诊断胎儿静脉导管缺失 1 例[J]. *临床医药文献电子杂志*, 2015, 2(35): 7329, 7332.