·临床研究·

肺隐球菌病 57 例影像和病理特征分析

刘启梁[1]，　雷美[1]，　尹中波[2]

1. 武汉市肺科医院病理科，湖北 武汉　430030；2. 南通市第六人民医院病理科，江苏 南通　226011

摘要：目的　探讨肺隐球菌病(pulmonary cryptococcosis, PC)的影像、病理特征，以提高对该病的认识。**方法**　回顾性分析 2014 年 1 月至 2018 年 1 月经病理确诊的 57 例 PC 患者的临床、CT 表现及病理特征。**结果**　57 例 PC 患者中，CT 示病灶主要位于胸膜下。孤立性病变 45 例，其中右肺 26 例，左肺 19 例，肺叶分布差异不明显；多灶病变 12 例，以单叶多发为主(8 例)。形态上 52 例(91.2%)结节/肿块型中 43 例单发，9 例多发，共 62 个可评估病灶，斑片型 2 例(3.5%)，混合型 3 例(5.3%)。结节/肿块型病变伴随主要征象包括晕征 19 个(30.6%)、毛刺征 15 个(24.2%)、分叶征 13 个(21.0%)及支气管充气征 9 个(14.5%)。病理形态均表现为以组织细胞、上皮样细胞和多核巨细胞聚集形成的肉芽肿性炎，其中伴机化 13 例，伴坏死 7 例，伴坏死合并机化 2 例。PAS、六胺银染色均可见阳性隐球菌孢子。**结论**　PC 好发于胸膜下，多表现为无明显肺叶分布差异的单发病灶。形态上以单发结节/肿块为主，常伴晕征、毛刺征、分叶征和支气管充气征等。组织病理特征以肉芽肿性炎为基础，可伴坏死和机化，特殊染色有助于诊断。

关键词：肺隐球菌病；电子计算机 X 线断层扫描；胸膜下；单发结节/肿块；肉芽肿性炎；坏死；机化

中图分类号：R 519.4　**文献标识码：**B　**文章编号：**1674－8182(2019)04－0531－04

Imaging and pathological characteristics of 57 cases of pulmonary cryptococcosis

LIU Qi-liang*, LEI Mei, YIN Zhong-bo

**Department of Pathology, Wuhan Pulmonary Hospital, Wuhan, Hubei* 430030, *China*

Corresponding author: YIN Zhong-bo, E-mail: yin_zhongbo@126.com

Abstract: Objective　To investigate imaging and pathological characteristics of 57 cases of pulmonary cryptococcosis (PC) to raise awareness of the disease. **Methods**　The clinical, CT and pathological features in 57 patients with PC confirmed by pathology from January 2014 to January 2018 were retrospectively analyzed. **Results**　In 57 cases of PC, CT showed that the lesions were mainly under the pleura. Out of 45 isolated lesions, 26 located in right lung, and 19 located in left lung, and the difference of pulmonary lobes was not obvious. Out of 12 multiple lesions, 8 were single lobe multiple lesions. Out of 52 (91.2%) nodular/mass shape with 62 evaluable lesions, 43 cases were solitary, and 9 cases were multiple. Another 5 cases, 2(3.5%) were patchy shape, and 3(5.3%) were mixed type. The main accompanying signs of nodular/mass shape lesions included halo sign [in 19 cases (30.6%)], spicule sign [in 15 cases(24.2%)], lobulation sign[in 13 cases (21.0%)] and air bronchogram sign [in 9 cases (14.5%)]. The pathological forms were all granulomatous inflammation formed by the aggregation of tissue cells, epithelioid cells and multinuclear giant cells, in which 13 cases were accompanied by organization, 7 cases with necrosis and 2 cases with necrosis combined organization. Positive cryptococcus spores were found in PAS and GMS staining. **Conclusions**　PC happens frequently under the pleura, and most of them are solitary lesions without significat difference in lung lobar distribution. The morphology is mainly solitary nodular/mass pattern which is often accompanied by halo sign, spicule sign, lobulation sign and air bronchogram sign, etc. Granulomatous inflammation is the foundation of histopathological features, and it may be accompanied by necrosis or organization. Special staining can help the diagnosis.

Key words: Pulmonary cryptococcosis; Computed tomography; Under the pleura; Simple nodular mass; Granulomatous inflammation; Necrosis; Organization

肺隐球菌病(pulmonary cryptococcosis, PC)作为一种亚急性或慢性肺部真菌病，主要由新型隐球菌或

DOI: 10.13429/j.cnki.cjcr.2019.04.024

通讯作者：尹中波，E-mail: yin_zhongbo@126.com

格特隐球菌感染引起[1-2]。PC 好发于艾滋病病毒(HIV)感染、恶性肿瘤、器官移植、血液病、长期使用糖皮质激素等免疫抑制人群[3]。随着影像学等诊断技术的改进,医务人员对此病认识的提高及人们例行体检意识的增强,PC 发现率也明显提高[4-5]。因其临床症状轻微或缺乏特异性,痰、血培养检出率低,影像学特征少或与肺癌、肺结核等征象相互交叉,因此其临床误诊率很高[6-7]。确诊依赖于组织病理学检查。本文通过回顾性分析 57 例 PC 患者的临床、影像及病理资料,旨在提高对该病的认识,以减少误诊误治。

1 资料与方法

1.1 一般资料 收集 2014 年 1 月至 2018 年 1 月住院并经组织病理学确诊为 PC 57 例患者的临床资料。入选标准:上述时间段内住院;经组织病理学确诊为 PC 的患者;肺部 CT 均显示肺部阴影;行外科胸腔镜术或经皮肺穿刺术;除 HIV 感染者外,其他基础疾病不限;年龄、性别不限;均自愿提供其组织学、影像学资料供研究。排除标准:排除隐球菌所致中枢神经系统感染,排除 HIV 感染者,排除相关资料不完全者。住院后诊断方法患者本人或家属均知情同意。

1.2 方法 对 57 例 PC 患者的临床资料包括年龄、性别、基础疾病史、临床症状、影像学表现及病理学特征等进行总结分析。

1.2.1 CT 检查 57 例患者均接受 GE Optima 660 64 排螺旋 CT 常规平扫检查,扫描范围自肺尖至横膈。设定螺距为 1 cm,扫描电压为 120 kV,电流为 50 ~ 100 mAs,层厚 5 mm,层间距 5 mm,重建 1 mm 薄层图像。

1.2.2 病理检查 标本经 10% 中性福尔马林固定,常规脱水,石蜡包埋,5 μm 厚切片,HE 染色,光镜观察。真菌的特殊染色采用 PAS 及六胺银法,按照染色液说明书(BASO 公司产)进行。

1.3 统计学方法 采用 Excel 表录入数据。对计量资料用 $\bar{x} \pm s$ 进行描述性统计;对计数资料用例(%)进行描述,其比较采用四格表 χ^2 检验。检验水准 $\alpha = 0.05$。

2 结 果

2.1 临床表现 57 例 PC 患者中,男性 31 例,女性 26 例,男∶女 = 1.2∶1。年龄 31 ~ 83(55.0 ± 10.3)岁,中位年龄 54 岁。基础疾病:57 例患者中 39 例(68.4%)不伴基础疾病;18 例伴恶性肿瘤或慢性疾病[7 例伴恶性肿瘤(其中 1 例合并甲状腺机能亢进),5 例伴高血压(其中 1 例合并哮喘,1 例合并冠心病,2 例合并糖尿病),另 3 例仅糖尿病,1 例伴 IgA 肾病,1 例伴肺结核合并纵隔淋巴结结核]。临床症状:40 例(70.2%)因无症状、体检发现,3 例因合并其他病偶然发现(冠心病 1 例,结核 1 例,IgA 肾病 1 例)。14 例有首发症状,表现为以下 1 种或几种:咳嗽咳痰、胸痛、胸闷、喘息。本组所有患者 HIV-Ab 检测均为阴性。所有患者均未出现中枢神经感染症状。

2.2 影像学表现 57 例行肺部 CT 扫描均显示肺部阴影,主要分布于肺外周胸膜下。(1)部位:孤立型病灶 45 例(78.9%),其中右侧 26 例(肺上叶 12 例、肺中叶 2 例、肺下叶 12 例),左侧 19 例(肺上叶 10 例、肺下叶 9 例),45 例中两侧分布无统计学差异(57.8% *vs* 42.2%, $P > 0.05$);45 例中,上叶共 22 例,下叶共 21 例,上下叶分布亦无统计学差异(48.9% *vs* 46.7%, $P > 0.05$)。(2)单灶、多灶情况:多灶病变 12 例,其中单叶多发者 8 例(左上叶 4 例,左下叶 1 例,右下叶 3 例),左肺多发 1 例,右肺多发 2 例,双肺病变 1 例。(3)病变形态:结节/肿块型 52 例(91.2%),其中 43 例单发,9 例多发,共计 62 个可评估病灶;斑片型 2 例(3.5%),混合型 3 例(5.3%)。(4)良恶性情况:怀疑恶性者 25 例,其中 5 例行正电子发射计算机断层显像(P_{ET}CT)检查结果均为高代谢活性。(5)病灶大小:62 个结节/肿块影直径为 0.4 ~ 2.8(1.1 ± 0.5)cm。(6)伴随征象(图 1):结节/肿块型 52 例中,伴晕征 19 个(30.6%),毛刺征 15 个(24.2%),分叶征 13 个(21.0%),支气管充气征 9 个(14.5%),胸膜增厚 2 个,胸膜凹陷、空洞、空泡各 1 个;斑片型 2 例中,伴支气管充气征 2 个、毛刺征 1 个;混合型 3 例中,伴晕征 1 个、支气管充气征 1 个。

2.3 病理特点 大体上病变切面实性、均质,呈灰黄、棕黄色,可伴胶样外观,润泽,质中。组织学表现为以慢性炎和纤维化为背景的肉芽肿性炎,伴或不伴坏死,部分病例可见机化性肺炎改变。本组 57 例病变中,肉芽肿性炎 35 例,肉芽肿性炎伴机化 13 例,肉芽肿性炎伴坏死 7 例,肉芽肿性炎伴坏死合并机化 2 例。其中,肉芽肿由大量的组织细胞、上皮样细胞和多核巨细胞聚集形成。在上皮样细胞和多核巨细胞内外可见真菌孢子。HE 常规染色,菌体呈圆形、大小不一(2 ~ 15 μm)的空泡状小体,不着色或轻度淡蓝色,菌体周围可见透明空隙(图 2a、2b)。PAS 染色可见隐球菌外膜染成鲜红色(图 2c),六胺银染色可见胞壁被染成棕黑色(图 2d),清晰显示其轮廓。57 例 PAS 和六胺银染色均阳性。

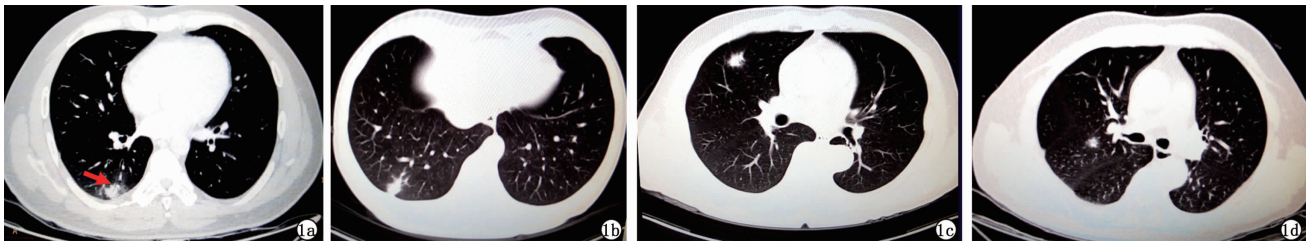

注:1a、1b:右下肺叶外周胸膜下结节,伴晕征、分叶征、支气管充气征(箭头);1c:右中叶胸膜下结节影,见毛刺征、分叶征;1d:右上肺远离胸膜结节影,分叶征明显。

图 1　PC 的肺部 CT 表现

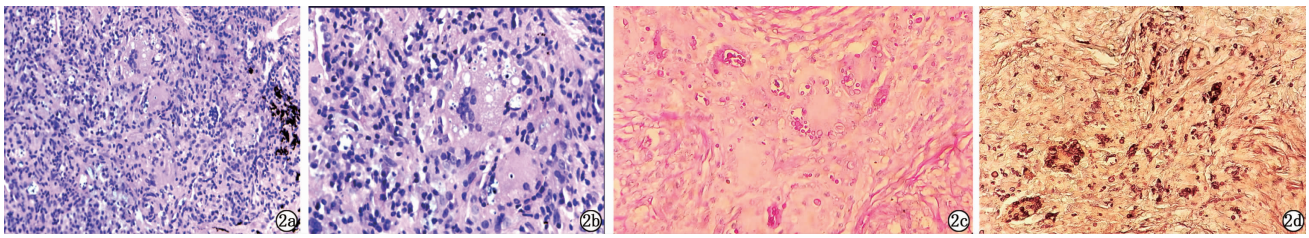

注:2a:HE 染色(×200)和 2b:HE 染色(×400)显示炎性背景下肉芽肿反应,多核巨细胞内外可见大小不一、不着色、圆形空泡状孢子,部分有核;2c:PAS 染色(× 400)将菌体外膜染成鲜红色;2d:六胺银染色(×400)使菌体胞壁染成棕黑色。

图 2　PC 光镜下组织病理学所见

3　讨　论

PC 的致病菌为新生隐球菌或格特隐球菌,属酵母菌,其分布广泛,可出现在鸽粪、土壤、腐木、蔬菜、水果甚至空气中[8]。本研究患者均无明确的感染或接触史,说明环境暴露并非 PC 诊断必需条件。隐球菌孢子常通过呼吸道和皮肤侵入人体,对中枢神经系统亲和性较高,单独侵犯肺部占 20% 左右[9]。PC 好发于成年人,男性多于女性,本研究与文献报道相似[8,10]。作为条件致病菌,PC 好发于免疫抑制患者,而本研究 68.4% 的患者无基础疾病,与文献报道健康人群中 PC 发病率增加相似[4,11]。这可能与类固醇激素、抗生素过度使用有关,因其可损伤巨噬细胞免疫吞噬能力。本研究中,70.2% 的患者无明显临床症状,其余非特异症状包括咳嗽咳痰、胸痛、胸闷、喘息等,难以与肿瘤、结核、炎症等病变鉴别。

PC 影像学检查主要依赖 CT,在 CT 上 PC 主要分布于肺外周胸膜下。本组病例孤立性病灶分布,右肺 57.8% 略多于左肺 42.2%,可能因右主支气管解剖结构粗、短、直,易于吸入隐球菌孢子所致。另外,孤立性病变两侧合计上叶、下叶占比分别为 48.9%(22/45)及 46.7%(21/45),并未显示明显的上下叶分布差异。多灶性病变以累及单叶为主,占比 66.7%(8/12),趋于多簇状分布,类似文献报道[12],这种特征性表现可能与隐球菌经呼吸道吸入,沿支气管由内向外增殖形成大小不等、形状不规则的肉芽肿有关。PC 在 CT 上依据形态可分为结节肿块型、斑片型、混合型及弥漫粟粒型四种,最常见的为结节肿块型,本组研究结节肿块型占 91.2%,以结节为主,略高于文献报道[8,13]。其中单发结节占比 82.7%,多于多发结节型 17.3%,与部分报道一致[14-15]。

不论单发多发,PC 的病灶常可显示多种征象。常见晕征、分叶征、毛刺征、支气管充气征、空洞等[10,16]。本组病例结节/肿块型以晕征(30.6%)、毛刺征(24.2%)、分叶征(21.0%)以及支气管充气征(14.5%)为主。晕征病理基础为结节出血、肿瘤细胞浸润、炎性渗出等,而在 PC 病理上对应肉芽肿性炎及周围的炎性渗出[16]。晕征在 PC 中有一定特征性,本组晕征发生率最高,但低于部分文献所述[5]。另外,部分病例出现分叶征和毛刺征,这两者常见于周围型肺癌,因此易将 PC 误诊为肺癌,但总结起来,PC 的分叶较浅,毛刺稍柔滑,胸膜凹陷征少(本组仅 1.6%),结合晕征、增强 CT 表现等可初步鉴别。PC 内支气管充气征可能系肉芽肿伴炎性实变,但未破坏支气管支架结构,其走形自然、管壁光滑,与肺癌“枯树枝”样支气管充气征不同。PC 病理基础是肉芽肿性炎,当菌量多时可造成局灶坏死,可为干酪样坏死,CT 显示内部低密度灶,当隐球菌“腐蚀”细支气管可造成空气在肉芽肿间隙聚集,形成空泡征,坏死广泛而流出可形成空洞,这与肺结核、肺癌也不易鉴别。本研究空洞、空泡占比少,说明机体具有一定抵抗力。

PC 病理组织学常以肉芽肿性炎为主,当免疫功能低下时,肉芽肿形成不良,炎细胞少,病理形态上以胶样病变为主,大量隐球菌漂浮于黏液荚膜物质中。本组病例均或多或少呈现肉芽肿结构,在 HE 染色中,不同病理形态均可识别呈淡蓝或无色的菌体。当

隐球菌孢子数量较少时诊断易遗漏,或干酪样坏死明显时易误诊为结核或其他肉芽肿性炎,因此抗酸染色和真菌特染如 PAS、六氨银、黏液卡红染色等具有重要鉴别诊断价值,本组抗酸染色均阴性。在临床实践中,有时炎性实变伴机化性肺炎较显著,散在多核巨细胞,也建议常规进行特殊染色以防止所感染的病原体漏诊。

综上所述,PC 好发于中老年,男性稍多,常无明显症状,体检筛查具有重要意义。病灶好发于胸膜下,多表现为单发病灶,无明显肺叶分布倾向,多发者以累及单叶为主。形态上主要为单发结节/肿块,常伴晕征、毛刺征、分叶征、支气管充气征等,少见空洞、空泡、胸膜凹陷征。临床及 CT 表现有时候与肺癌、肺结核等难以区分。最终确诊依赖于组织病理学检查,但熟悉其临床及影像特征,可明显缩小鉴别诊断范围,有助于早发现、早诊断。

参考文献

[1] Yang R, Yan Y, Wang Y, et al. Plain and contrast-enhanced chest computed tomography scan findings of pulmonary cryptococcosis in immunocompetent patients[J]. Exp Ther Med, 2017, 14(5): 4417 – 4424.

[2] 徐莉,黄凡华,邹碧姬,等. 舍曲林联合两性霉素 B 抗不同基因型隐球菌的效果[J]. 热带医学杂志, 2018, 18(2): 156 – 159, 163.

[3] Yamakawa H, Yoshida M, Yabe M, et al. Correlation between clinical characteristics and chest computed tomography findings of pulmonary cryptococcosis[J]. Pulm Med, 2015, 2015: 703407.

[4] Fang W, Fa Z, Liao W. Epidemiology of Cryptococcus and cryptococcosis in China[J]. Fungal Genet Biol, 2015, 78: 7 – 15.

[5] 杨海,刘子姗,陈盈,等. 免疫正常患者肺隐球菌病的 CT 征象分析[J]. 中华全科医学, 2018, 16(2): 279 – 282, 290.

[6] 倪莲芳,王鹤,李虹,等. 非人类免疫缺陷病毒感染肺隐球菌病 34 例临床分析[J]. 北京大学学报(医学版), 2018, 50(5): 855 – 860.

[7] 王兴东,张传名,陈永昶,等. 非免疫缺陷肺隐球菌病 8 例临床分析[J]. 实用临床医药杂志, 2016, 20(15): 166 – 167.

[8] 王丽芳,施毅,丁媛,等. 肺隐球菌病 65 例回顾分析[J]. 中华结核和呼吸杂志, 2014, 37(10): 764 – 768.

[9] 漆婉玲,夏青,李志,等. 结节肿块型肺隐球菌病的 CT 诊断及鉴别诊断[J]. 新发传染病电子杂志, 2017, 2(1): 35 – 39.

[10] 兰长青,翁恒,李红艳,等. 肺隐球菌病 117 例回顾分析[J]. 中华结核和呼吸杂志, 2016, 39(11): 862 – 865.

[11] Teodoro VL, Gullo FP, Sardi Jde C, et al. Environmental isolation, biochemical identification, and antifungal drug susceptibility of Cryptococcus species[J]. Rev Soc Bras Med Trop, 2013, 46(6): 759 – 764.

[12] 吴杰,单飞,邱建国,等. 39 例非免疫缺陷病毒患者肺隐球菌病的 CT 表现[J]. 放射学实践, 2016, 31(6): 495 – 500.

[13] Zinck SE, Leung AN, Frost M, et al. Pulmonary cryptococcosis: CT and pathologic findings[J]. J Comput Assist Tomogr, 2002, 26(3): 330 – 334.

[14] Xie X, Xu B, Yu C, et al. Clinical analysis of pulmonary cryptococcosis in non-HIV patients in south China[J]. Int J Clin Exp Med, 2015, 8(3): 3114 – 3119.

[15] Deng H, Zhang J, Li J, et al. Clinical features and radiological characteristics of pulmonary cryptococcosis[J]. J Int Med Res, 2018, 46(7): 2687 – 2695.

[16] Xie LX, Chen YS, Liu SY, et al. Pulmonary cryptococcosis: comparison of CT findings in immunocompetent and immunocompromised patients[J]. Acta Radiol, 2015, 56(4): 447 – 453.

收稿日期:2018 – 08 – 19 **修回日期**:2018 – 09 – 30 **编辑**:石嘉莹