·论 著·

微创经皮接骨术与带锁髓内钉术治疗胫骨远端骨折的疗效比较

张金山， 郑勇强， 许永权， 施纯南， 林振宇， 林亮
晋江市医院骨一科，福建 泉州 362200

摘要：目的 比较微创经皮接骨术(MIPO)与带锁髓内钉(IIN)术治疗简单型胫骨远端骨折的临床疗效。**方法** 本研究为单中心的前瞻性随机对照研究，纳入福建省晋江市医院骨科 2012 年 1 月至 2014 年 12 月 60 例胫骨远端骨折的患者，随机分为 MIPO 组($n=30$)及 IIN 组($n=30$)。术中主要评估指标包括：手术时间、术中 X 线透视时间。术后随访应用 X 线评估骨折愈合时间、畸形愈合、延迟愈合及并发症情况，应用美国足踝外科协会(AOFAS)踝后足评分系统进行功能评估。**结果** 60 例患者均获得随访，随访 12～22(18±5)个月。有 20 例为开放性骨折，MIPO 组 11 例，IIN 组 9 例。MIPO 组手术时间 59～196(115±46)min，IIN 组手术时间 42～188(100±37)min，差异无统计学意义($P>0.05$)。MIPO 组术中 X 线透视时间为 7～81(42±20)s，IIN 组为 6～54(22±14)s，差异有统计学意义($P<0.01$)。MIPO 组愈合时间为 10～28(17.5±5)周，IIN 组为 11～26(17.6±4)周，两组差异无统计学意义($P>0.05$)；两组均未发生畸形愈合，两组均有 2 例发生延迟愈合。MIPO 组 2 例、IIN 组 1 例发生感染，均使用抗生素治愈。AOFAS 评分方面，MIPO 组得分为 66～98(79.5±9)分，IIN 组得分为 66～94(80.7±7)分，两组差异无统计学意义($P>0.05$)。**结论** MIPO 技术及 IIN 技术治疗胫骨远端简单型骨折均能够获得良好地骨折愈合率，均能获得良好的踝关节功能恢复，两种术式均不会增加感染率，也不会影响伤口愈合，两者均为安全、有效的方法。

关键词： 胫骨远端骨折；微创；微创经皮接骨术；带锁髓内钉；美国足踝外科协会，踝-后足评分
中图分类号： R 687.3 **文献标识码：** A **文章编号：** 1674－8182(2018)09－1228－04

Clinical effect of minimally invasive percutaneous osteosynthesis and intramedullary interlocking nail in the treatment of distal tibial fracture

ZHANG Jin-shan, ZHENG Yong-qiang, XU Yong-quan, SHI Chun-nan, LIN Zhen-yu, LIN Liang
First Department of Orthopedic, Jinjiang Municipal Hospital, Quanzhou, Fujian 362200, *China*

Abstract: Objective To investigate the clinical effect of minimally invasive percutaneous osteosynthesis (MIPO) and intramedullary interlocking nail (IIN) in the treatment of distal tibial fracture. **Methods** This study was a single center prospective randomized controlled trial. A total of 60 patients with distal tibial fracture who received treatment at Jinjiang Municipal Hospital was selected and divided into MIPO group and INN group randomly ($n=30$, each). The main intra-operative indicator included operation time and intra-operative X-ray time. X-ray was used to evaluate the fracture healing time, malformation, delayed union and complications at post-operative follow-up, and the American Orthopaedic Foot and Ankle Society (AOFAS) ankle-hindfoot score was used to assess the function. **Results** All the 60 patients were followed up for 12－22(18±5) months and there were 20 cases of open fractures (11 cases in MIPO group and 9 cases in INN group). There was no significant difference in operation time between MIPO group and IIN group [59－196(115±46) min *vs* 42－188(100±37) min, $P>0.05$]. The intra-operative X-ray time in MIPO group was significant longer than that in INN group [7－81(42±20) s *vs* 6－54(22±14) s, $P<0.01$]. There was no significant difference in fracture healing time between MIPO group and IIN group [10－28(17.5±5) weeks *vs* 11－26(17.6±4) weeks, $P>0.05$]. There was no malformation in neither group, and there were 2 cases of delayed union in both group. There were 2 cases of infection in MIPO group and 1 case in IIN group, and all of them were cured by antibiotics. There was no significant difference in AOFAS socre between MIPO group and IIN group [66－98(79.5±9) *vs* 66－94(80.7±7), $P>0.05$]. **Conclusion** Both MIPO and IIN is a safe and effective treatment for distal tibial fracture, which could achieve a good fracture healing rate and a well ankle function recovery without increasing infection rate and affecting wound healing.

DOI：10.13429/j.cnki.cjcr.2018.09.019
基金项目： 福建省晋江市科技计划项目（2012-1-113）

Key words: Distal tibial fracture; Minimally invasive; Minimally invasive percutaneous osteosynthesis; Intramedullary interlocking nail; American Orthopaedic Foot and Ankle Society, ankle-hindfoot score

胫骨远端骨折的是骨科的常见创伤,常因高能损伤所致,大多数倾向手术治疗,因常为粉碎性骨折且周围软组织血供较差,并发症发生率高。经皮微创钢板接骨术(MIPO)和带锁髓内钉(IIN)是目前最常用的内固定方式[1]。MIPO 技术采用小切口恢复力线轴、减少医源性软组织损伤、保留骨折断端血运有明显优势,可以避免一些使用髓内钉的相关并发症,并且具有闭合复位和固定的生物学优势[2-3]。采用髓内钉固定胫骨远端骨折常常难以控制方向,这将导致畸形愈合率增加、复位困难、复位丢失、延伸至关节内骨折的不恰当固定、膝前痛和内固定的失败,这些风险使其临床应用受到限制。尽管远端锁定的改进或应用阻挡钉获得了满意的结果,但技术要求较高且骨折的类型不同常可导致远端锁定困难[4]。本研究旨在比较 MIPO 技术与 IIN 技术治疗胫骨远端骨折的临床疗效与安全性。

1　资料与方法

1.1　一般资料　本研究得到晋江市医院伦理委员会的批准,并获得患者的知情同意。前瞻性纳入福建省晋江市医院骨科 2012 年 1 月至 2014 年 12 月的胫骨骨折患者。纳入标准:(1)胫骨骨折为 AO 分型[5]:A1 型、A2 型;(2)年龄 > 18 岁, < 85。排除标准:(1)关节骨折;(2)病理性骨折;(3)合并足部骨折;(4)严重的心、肺、肝、肾疾病不适宜手术。依据 Yang 等[6]的 2006 年报道,本研究纳入 60 例患者,采用信封法随机分配至以下两组:MIPO 组(采用 MIPO 治疗,$n = 30$)和 IIN 组(采用 IIN 治疗,$n = 30$)。受伤至手术的时间 1 ~ 10(5.2 ± 2.5)d。

1.2　手术方法　入院后完善包括踝关节的胫腓骨正侧位片(累及关节面的行 CT 检查)评估骨折的形态、分类,确定手术方案和钢板、髓内钉的类型、长度。所有开放性骨折进行紧急清创术和冲洗,对于胫腓骨双骨骨折的患者,在胫骨固定前先固定腓骨,以利于胫骨的复位。患者均取仰卧于可透视床,全麻或腰硬联合区域阻滞麻醉下,常规消毒、铺巾,上充气止血带。

1.2.1　MIPO 组　采用闭合复位技术。(1)通过触摸胫骨骨性标志结合 X 线片了解骨折情况;"拔伸牵引"法恢复胫骨长度,维持下肢力线[7];"端挤提按"纠正向后移位和成角;"旋转回绕"纠正旋转畸形;(2)使用经皮点状复位钳维持复位;(3)透视下骨折两端拧入 Schanz 钉协助复位;(4)由外向内经皮拧入普通螺钉固定;(5)必要时使用外固定架临时固定维持轴线协助复位)。透视评估复位情况,整体评估胫腓骨的成角、长度和踝关节的稳定性。用无菌绷带或电刀线测量下肢的力线。通过以上闭合复位的方法难以恢复胫骨长度、轴线和旋转时,用 1/3 管形板或重建板先行腓骨固定,再对胫骨的长度和力线进行调整。内侧作一长 3 ~ 5 cm 的纵行小切口,分离并保护大隐静脉和隐神经(延伸到关节内的胫骨远端骨折,关节部分优先复位,骨折块经皮复位或者通过外侧有限切口在透视下通过点状复位钳复位;单独用螺钉固定或者通过锁定钢板螺钉固定),血管钳或骨膜剥离器建立皮下隧道。钢板远端拧上锁定套筒作为把手经皮下将钢板从骨膜外插入穿过骨折端。正侧位透视下,钢板均位于胫骨的中间,用克氏针或者钻头临时固定。骨折的近远端使用普通螺钉或者提拉螺钉使钢板与胫骨贴合。复位满意后置入锁定螺钉。近端锁定孔通过触摸或用相同型号的锁定钢板放在皮肤上帮助确认,必要时 C 臂机透视协助定位(图 1)。

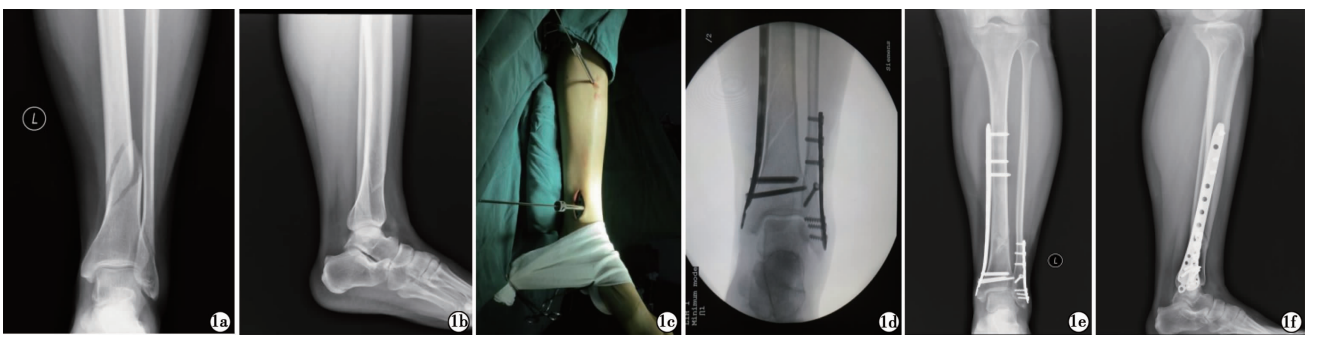

注:患者,女性,45 岁,左胫腓骨远端骨折(AO:43-A1 型);1a、1b:术前胫腓骨 X 线正侧位片显示左胫腓骨远端螺旋型骨折;1c:术中切口(经皮插入内侧解剖型锁定钢板,克氏针临时固定);1d:术中踝关节正位片显示远端固定后术中透视显示骨折对位、内固定位置良好;1e、1f:术后随访 18 周胫腓骨 X 线正侧位片显示骨折愈合。

图 1　1 例左胫腓骨远端骨折患者 MIPO 术前、术中、术后图片

保证骨折的两端锁定螺钉至少 3 ~ 4 枚。远端切口两层缝合,近端切口一层缝合。软组织条件不好的,予患肢抬高、定期换药,待软组织肿胀消退,待皮肤出现"皱褶征"再行手术。

1.2.2 IIN 组 按照常规方式纵行劈开髌韧带入路,透视下手法复位。扩髓与否视情况而定,闭合骨折采用手动扩髓,骨筋膜室综合征或开放性骨折倾向者不予扩髓。扩髓时钻通最狭窄部分即可,选择比扩髓小一号的髓内钉[8]。按照标准的置钉方法置入髓内钉,远端安放 2 枚锁钉。透视骨折端有缩短或分离者用打拔器调整。最后在近端安放 2 枚螺钉。

1.3 术后处理 术后应用短石膏托或支具固定踝关节于中立位,患肢抬高;闭合性骨折术前、术后各使用一剂Ⅱ代头孢菌素,开放性骨折使用至术后 48 h。术后第 2 天开始足趾及膝关节活动。2 ~ 3 周拆除缝线、石膏托或支具。根据临床和影像学结果逐步增加负重,在骨折愈合、负重无痛后允许全部负重。

1.4 观察与随访指标 术中观察指标主要有:手术时间、术中 X 线透视时间。术后 4、8、12、16、20、24 周及 9、12 个月,摄胫骨 X 线正侧位片,评估骨折的愈合时间、延迟愈合情况、愈合角度及并发症情况。延迟愈合的定义为超过 24 周后才发生的愈合,畸形愈合的定义为在矢状位和冠状位的成角大于 5°。根据临床症状及影像学指导功能锻炼及负重。临床功能评估在术后 24 周时应用美国足踝外科协会(AOFAS)踝 - 后足评分[9]。

1.5 统计学方法 采用 SPSS 20.0 软件进行统计分析。计量资料采用 $\bar{x} \pm s$ 表示,组间比较采用成组 t 检验;计数资料比较用 χ^2 检验。$P < 0.05$ 为差异有统计学意义。

2 结 果

60 例患者均获得随访,随访 12 ~ 22(18 ± 5)个月。患者年龄为 18 ~ 77(48.3 ± 18)岁。有 20 例为开放性骨折,MIPO 组 11 例,IIN 组 9 例。见表 1。MIPO 组手术时间为 59 ~ 196(115 ± 46)min,IIN 组为 42 ~ 188(100 ± 37)min,差异无统计学意义($P > 0.05$)。MIPO 组术中 X 线透视时间为 7 ~ 81(42 ± 20)s,IIN 组为 6 ~ 54(22 ± 14)s,MIPO 组术中 X 线透视时间显著长于 IIN 组($P < 0.01$)。所有患者均未进行二次手术,并达到良好地骨愈合。MIPO 组愈合时间为 10 ~ 28(17.5 ± 5)周,IIN 组为 11 ~ 26(17.6 ± 4)周,两组差异无统计学意义($P > 0.05$)。两组均未发生畸形愈合,两组有 2 例发生延迟愈合。此外,MIPO 组均有 2 例,IIN 组有 1 例发生表面感染,这些病例均未进行手术干预,并通过静脉注射抗生素后治愈。AOFAS 评分方面,MIPO 组得分为 66 ~ 98(79.5 ± 9)分,IIN 组得分为 66 ~ 94(80.7 ± 7)分,两组差异无统计学意义($P > 0.05$)。见表 2。

表 1 两组患者基线资料 ($n = 30$,例)

项目	MIPO 组	IIN 组	P 值
年龄(岁,$\bar{x} \pm s$)	51.9 ± 18.0	44.7 ± 17.0	0.12
性别			
男	15	18	0.44
女	15	12	
致伤原因			
滑倒	19	20	
车祸	4	3	
坠落伤	5	3	0.72
运动受伤	2	4	
开放性骨折			
是	11	9	0.58
否	19	21	
合并腓骨骨折			
是	15	14	0.80
否	15	16	
AO 分型			
42-A1	15	22	
42-A2	5	2	0.16
43-A1	10	6	

表 2 MIPO 组及 IIN 组的手术结果 ($n = 30$)

项目	MIPO 组	IIN 组	P 值
术中情况			
手术时间(min,$\bar{x} \pm s$)	115 ± 46	100 ± 37	0.17
术中 X 线透视时间(s,$\bar{x} \pm s$)	42 ± 20	22 ± 14	0.00
愈合时间(周,$\bar{x} \pm s$)	17.5 ± 5	17.6 ± 4	0.41
AOFAS 评分($\bar{x} \pm s$)	79.5 ± 9	80.7 ± 7	0.20
并发症(例)			
畸形愈合	0	0	
不愈合	0	0	
伤口裂开	0	0	1.00
延迟愈合	2	2	
感染	2	1	

3 讨 论

胫骨远端骨折的治疗对于大部分创伤骨科医师仍具有一定的挑战。皮下肌肉覆盖少,血供少是出现并发症的主要原因之一,切开复位内固定治疗可能破坏骨折周围的软组织与血供,造成骨折延迟愈合、不愈合或感染。

MIPO 技术由于其对软组织和骨折端的血运干扰小,目前被广泛接受。该技术包含三个重要内容:闭合复位,尽可能少的软组织剥离和经皮插入长钢板、少螺钉的广泛分布固定[10-11]。骨折复位主要采用闭合间接复位的方法,复位顺序为先短缩、再成角、最后旋转畸形。通过触摸胫骨的内侧面和胫骨嵴等解剖标志,结合 X 线片,了解骨折情况后徒手牵引或

跟骨结节骨牵引纠正后方移位和成角,对于复位简单型骨折已足够。MIPO 技术结合适当的复位技术和钢板内固定的新理念,通过选择合适的内固定类型、长度和螺钉的数量来降低钢板和螺钉的应力是治疗成功的关键。

IIN 技术由于其作为“内固定支架”的作用,使得钢板对骨面的压力降低,钢板无需与骨面接触,无需精准塑形,减少对软组织血供的影响[11]。髓内钉治疗胫骨下段骨折同样可以达到闭合复位,减少软组织及骨折端损伤,降低骨不连几率,减少感染机会[12]。

本研究中 MIPO 组与 IIN 组的手术时间无显著差异,而术中 X 线透视时间方面,MIPO 组 X 线暴露时间显著长于 INN 组。这可能是因为在简单型胫骨远端骨折患者中,两种手术操作难度相似,而在 MIPO 手术中获得精确的校准较为困难,需要频繁的使用 X 线透视确认位置,故而增加了辐射暴露时间。

两组手术均未进行二次手术就获得良好的骨融合,无畸形愈合的出现,各组均有 2 例发生延迟愈合,两组的骨愈合时间及延迟愈合率具有相似性,这与 Barcak 等[13]在 2016 年的报道具有相似之处。此 4 例延迟愈合的患者均为开放性损伤,且均为较高能的损伤,延迟愈合的原因可能与此相关。

MIPO 组感染 2 例,IIN 组感染 1 例,两组感染率无统计学差异,均为浅表感染,均静脉使用抗生素后治愈。与 MIPO 组相比,IIN 组并未增加软组织问题的发生率,这可能与骨折类型较为简单(低能量损伤)、解剖较为细致,保存了软组织和血管的完整性相关。

此外,根据 AOFAS 得分显示,两组踝关节的功能恢复良好,与之前学者的结果相一致[13-15],这可能与保护骨折附近的血管及皮肤有关,且术后的早期的活动将更有利于踝关节的功能恢复。

综上所述,MIPO 技术及 IIN 技术治疗胫骨远端简单型骨折均能够获得良好的骨折愈合率和踝关节功能恢复。MIPO 术与 IIN 术相比并不会增加感染率上升,也不会影响伤口愈合。因此,在简单型胫骨下段骨折中,MIPO 术及 IIN 术均为安全、有效的方法。

参考文献

[1] Kwok CS, Crossman PT, Loizou CL. Plate versus nail for distal tibial fractures: a systematic review and meta-analysis[J]. J Orthop Trauma, 2014, 28(9): 542 - 548.

[2] Ahmad MA, Sivaraman A, Zia A, et al. Percutaneous locking plates for fractures of the distal tibia[J]. J Trauma Acute Care Surg, 2012, 72(2): E81 - E87.

[3] 高迪,贾斌,郑杰. 微创经皮解剖钢板治疗胫骨远端骨折的病例对照研究[J]. 中国骨伤, 2012, 25(3): 194 - 197.

[4] Kuhn S, Appelmann P, Pairon P, et al. A new angle stable nailing concept for the treatment of distal tibia fractures[J]. Int Orthop, 2014, 38(6): 1255 - 1260.

[5] Marsh JL, Slongo TF, Agel J, et al. Fracture and dislocation classification compendium-2007: Orthopaedic Trauma Association classification, database and outcomes committee[J]. J Orthop Trauma, 2007, 21(10 Suppl): S1 - 133.

[6] Yang SW, Tzeng HM, Chou YJ, et al. Treatment of distal tibial metaphyseal fractures: Plating versus shortened intramedullary nailing[J]. Injury, 2006, 37(6): 531 - 535.

[7] 陆建阳,汤志刚,华永均,等. 中医传统正骨手法结合 MIPPO 技术治疗胫骨远端骨折的探讨及病例报告[J]. 中医正骨, 2010, 22(1): 52 - 53.

[8] 张金山,郑勇强,林亮,等. 急诊非扩髓交锁髓内钉治疗开放性胫骨干骨折[J]. 中国矫形外科杂志, 2016, 24(10): 943 - 945.

[9] Kitaoka HB, Alexander IJ, Adelaar RS, et al. Clinical rating systems for the ankle-hindfoot, midfoot, hallux, and lesser toes[J]. Foot Ankle Int, 1994, 15(7): 349 - 353.

[10] Paluvadi SV, Lal H, Mittal D, et al. Management of fractures of the distal third tibia by minimally invasive plate osteosynthesis - A prospective series of 50 patients[J]. J Clin Orthop Trauma, 2014, 5(3): 129 - 136.

[11] Richard RD, Kubiak E, Horwitz DS. Techniques for the surgical treatment of distal tibia fractures[J]. Orthop Clin North Am, 2014, 45(3): 295 - 312.

[12] Zelle BA, Bhandari M, Espiritu M, et al. Treatment of distal tibia fractures without articular involvement: A systematic review of 1125 fractures[J]. J Orthop Trauma, 2006, 20(1): 76 - 79.

[13] Barcak E, Collinge CA. Metaphyseal distal tibia fractures: A cohort, single-surgeon study comparing outcomes of patients treated with minimally invasive plating versus intramedullary nailing[J]. J Orthop Trauma, 2016, 30(5): e169 - e174.

[14] Guo JJ, Tang N, Yang HL, et al. A prospective, randomised trial comparing closed intramedullary nailing with percutaneous plating in the treatment of distal metaphyseal fractures of the tibia[J]. J Bone Joint Surg Br, 2010, 92(7): 984 - 988.

[15] Collinge C, Kuper M, Larson K, et al. Minimally invasive plating of high-energy metaphyseal distal tibia fractures[J]. J Orthop Trauma, 2007, 21(6): 355 - 361.

收稿日期:2018 - 04 - 15　**修回日期**:2018 - 05 - 02　**编辑**:王宇